

CASO CLÍNICO

Cistoplastia de aumento com recurso a neobexiga ileal ortotópica - técnica de Studer modificada



Ricardo Pereira e Silva*, José Palma dos Reis e Tomé Lopes

Serviço de Urologia do Centro Hospitalar Lisboa Norte, EPE, Lisboa, Portugal

Recebido a 21 de abril de 2015; aceite a 22 de outubro de 2015

Disponível na Internet a 21 de novembro de 2015

PALAVRAS-CHAVE

Bexiga;
Patologia vesical;
Tuberculose
genitourinária;
Procedimentos
cirúrgicos
reconstrutivos

KEYWORDS

Urinary bladder;
Urinary bladder
diseases;
Urogenital
tuberculosis;
Reconstructive
surgical procedures

Resumo Apesar de rara nos países desenvolvidos, atualmente, ainda nos deparamos com algumas sequelas graves de tuberculose genitourinária, exigindo avaliação médica cuidada e eficácia na abordagem cirúrgica. Apresenta-se o caso clínico de um doente de 58 anos, previamente submetido a nefrectomia total à direita, que desenvolveu um episódio de urosepsis grave com necessidade de colocação de nefrostomia percutânea por piodrose relacionada com longa estenose do ureter terminal do rim único à esquerda. O doente referia igualmente polaquiúria grave, relacionada com bexiga de muito baixa capacidade, abaixo de 20 mL. Após tratamento médico da tuberculose, foi realizada uma ileocistoplastia de aumento de acordo com a situação do doente, utilizando uma neobexiga ileal construída segundo a técnica de Studer e que foi anastomosada à bexiga remanescente com reimplantação do segmento saudável, encurtado, do ureter esquerdo na ansa aferente do reservatório. A normalização da capacidade vesical (acima de 250 mL) com sensibilidade presente permitiu uma excelente adaptação do doente. A combinação de uma bexiga de capacidade muito baixa com uma estenose do ureter terminal de rim único levou à necessidade de um reservatório de maior capacidade, bem como à reimplantação de um ureter encurtado. A utilização de uma neobexiga ileal ortotópica como um *patch* de ileocistoplastia de grandes dimensões foi a solução adotada.

© 2015 Associação Portuguesa de Urologia. Publicado por Elsevier España, S.L.U. Este é um artigo Open Access sob a licença de CC BY-NC-ND (<http://creativecommons.org/licenses/by-nc-nd/4.0/>).

Augmentation Cystoplasty using modified Studer's Orthotopic Ileal Neobladder technique

Abstract Although exceedingly rare in developed countries nowadays, we still come across some devastating sequelae of genitourinary tuberculosis, requiring careful medical evaluation and expertise on surgical reconstruction. A 58-year-old man, previously submitted to a right nephrectomy, developed a life-threatening episode of urosepsis, leading to the need of a percutaneous nephrostomy due to a long stricture of the terminal ureter of the remaining left kidney. The patient had also developed very severe urinary frequency related to an extremely

* Autor para correspondência.

Correio eletrónico: ricardomanuelsilva7@gmail.com (R. Pereira e Silva).

crippled bladder, with a capacity under 20 mL. After medical treatment of the tuberculosis, an augmentation cystoplasty was performed but in a patient-tailored way, using an ileal neobladder constructed following the Studer technique that was anastomosed to the remaining bladder tissue with implantation of the healthy segment of the shortened ureter on the afferent limb of the reservoir. The normalisation of bladder capacity (over 250 mL), with preserved filling sensation allowed an excellent patient adaptation. The combination of a severely decreased bladder capacity with a stenosis of the terminal ureter of a single kidney led to a need of a great capacity reservoir as well as a reimplantation of a shortened ureter. The use of an orthotopic ileal neobladder as a large ileocystoplasty patch was the solution adopted.

© 2015 Associação Portuguesa de Urologia. Published by Elsevier España, S.L.U. This is an open access article under the CC BY-NC-ND license (<http://creativecommons.org/licenses/by-nc-nd/4.0/>).

Introdução

A tuberculose é um problema de saúde pública a nível mundial, ainda que a instituição de medidas de controlo tenha conduzido a uma diminuição da sua incidência, particularmente nos países desenvolvidos. Segundo dados da Organização Mundial de Saúde, em 2013 foram registados 360.000 novos casos e 38.000 mortes na Europa, sendo os países do centro e leste da Europa aqueles em que foram verificados maior número de casos¹. Portugal apresenta uma das incidências mais elevadas da Europa Ocidental, com uma incidência de 26 casos por 100.000 habitantes². O impacto socioeconómico da doença é significativo, sendo que, para isso, contribuem não só os custos diretos associados ao tratamento, mas também os que derivam da estigmatização dos doentes que apresentam maior probabilidade de apresentar baixos rendimentos, desemprego e dependência de prestações sociais estatais³.

As formas extrapulmonares correspondem a cerca de 10% dos casos, sendo que a tuberculose geniturinária é a segunda mais frequente (até 40%⁴). O tempo de latência até ao desenvolvimento das sequelas do aparelho urinário e a sua instalação insidiosa contribuem para que o diagnóstico seja frequentemente tardio. Nessa fase, uma avaliação médica cuidada e eficaz na reconstrução cirúrgica são essenciais para assegurar a melhoria da qualidade de vida doente.

Caso clínico

Um doente do sexo masculino, de 58 anos, foi referenciado por LUTS refratários em 2004. Após realização de exames de imagem, foi detetado um rim atrófico com litíase múltipla à direita, pelo que, no contexto de infeções urinárias frequentes, foi realizada nefrectomia. O exame anatomopatológico foi compatível com pielonefrite xantogranulomatosa – a suprarrenal foi incluída na peça por extensa inflamação local e por não ter sido possível poupá-la intraoperatoriamente.

Em 2008, por LUTS progressivos e refratários, foi submetido a RTU-P, ainda que sem qualquer melhoria sintomática após cirurgia. A análise dos fragmentos mostrou inflamação crónica com granulomas epitelioides sem necrose e sem sinais de fungos, bactérias ou micobactérias.

Apesar do elevado nível de suspeição para tuberculose desde o seguimento inicial, apenas em 2009 uma análise cultural de urina foi positiva para *Mycobacterium tuberculosis*. Nessa altura foi instituída terapêutica antibacilar.

No início de 2010, o doente recorre ao serviço de urgência em choque séptico; a ecografia renal realizada mostrou ureterohidronefrose grave à esquerda, com necessidade de colocação de nefrostomia percutânea. O doente recusou reconstrução cirúrgica nessa altura, pelo que se procedeu apenas a substituição periódica do cateter de nefrostomia.

Em 2013, o agravamento do impacto da situação clínica sobre a qualidade de vida do doente motivou a solicitação de uma reavaliação para decisão acerca do procedimento cirúrgico reconstrutivo mais adequado. Nesta altura, o doente foi-nos referenciado para essa mesma avaliação.

Foi realizada injeção de contraste pela nefrostomia (fig. 1) que mostrou estenose grave do ureter terminal (setas pequenas), bem como bexiga de muito baixa capacidade (seta).

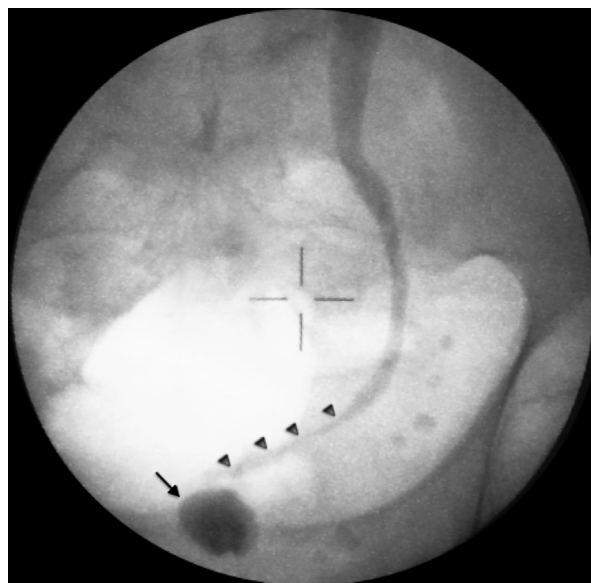


Figura 1 Pré-operatório: bexiga de baixa capacidade (seta) e estenose do ureter terminal (setas pequenas) após injeção de contraste pelo cateter de nefrostomia.

A situação foi discutida com o doente, tendo-lhe sido proposta a solução que considerámos mais adaptada à situação: atendendo a que era essencial um grande aumento da capacidade vesical e que a sua única unidade renal apresentava uma estenose grave do ureter terminal, limitando o comprimento de ureter saudável disponível, procedeu-se a construção de uma neobexiga ileal ortotópica segundo a técnica de Studer, que permitiu uma anastomose sem tensão do ureter encurtado à ansa aferente, bem como um reservatório de capacidade adequada.

Intra-operatoriamente, o ureter terminal apresentava extensa fibrose abaixo do nível do cruzamento dos vasos ilíacos, pelo que foi seccionado a este nível e dissecado cefalicamente até à junção ureteropielica para permitir uma fácil mobilização e anastomose sem tensão.

Foi feita uma incisão da bexiga a nível da linha média desde a barra de Mercier (limite posterior) até ao colo vesical (limite anterior) de forma a criar um *prato vesical* amplo e permitir a anastomose ao reservatório, diminuindo também o risco de estenose futura da mesma.

Após construção da neobexiga de acordo com a técnica de Studer, foi aberto um orifício na mesma, mas significativamente maior que o originalmente descrito, já que a diferença de diâmetro entre o *prato vesical* e o orifício de 8-10 mm descrito na técnica original poderia levar a um pregueamento excessivo do reservatório com consequente compromisso funcional.

Após criar um orifício de 3 cm na parede do reservatório, foi feita a anastomose utilizando fio de sutura polifilamentar reabsorvível (Vycril®) 2-0, com uma sutura contínua anterior e outra posterior. Foi colocado um cateter de cistotomia transfixivo, de acordo também com a técnica original.

O cateter ureteral foi retirado 8 dias após a cirurgia; um exame contrastado retrógrado foi realizado 48 h mais tarde, confirmando a ausência de fuga de urina, pelo que foi retirado nessa altura a cistotomia.

A algália foi retirada ao 15.º dia de pós-operatório, após realização de novo exame contrastado (fig. 2) que mostrou uma bexiga de adequada capacidade (acima de 250 cc), com a ansa aferente (seta) e sem fuga.

Após cerca de 2 anos de seguimento, o doente não desenvolveu qualquer complicação relacionada com o reservatório e apresenta normal sensibilidade vesical, sem necessidade de micção horária ou manobra de Valsalva para atingir um esvaziamento vesical eficaz, confirmado por medição de residuo pós-miccional (inferior a 50 cc).

Discussão

Ao longo dos anos, muitas técnicas diferentes foram sugeridas para a reconstrução do aparelho urinário inferior por sequelas de tuberculose genitourinária⁵. No presente caso, a combinação de uma bexiga de capacidade muito diminuída com uma estenose do ureter terminal do rim único à esquerda levou à necessidade de um reservatório de grande capacidade e de reimplantar um ureter encurtado. A utilização de uma neobexiga ortotópica como um *patch* de ileocistoplastia de grandes dimensões foi a solução adotada.

As modificações em relação à técnica original descrita por Studer⁶ incluíram uma incisão maior na zona inferior da parede da neobexiga e o uso de 2 suturas contínuas para a

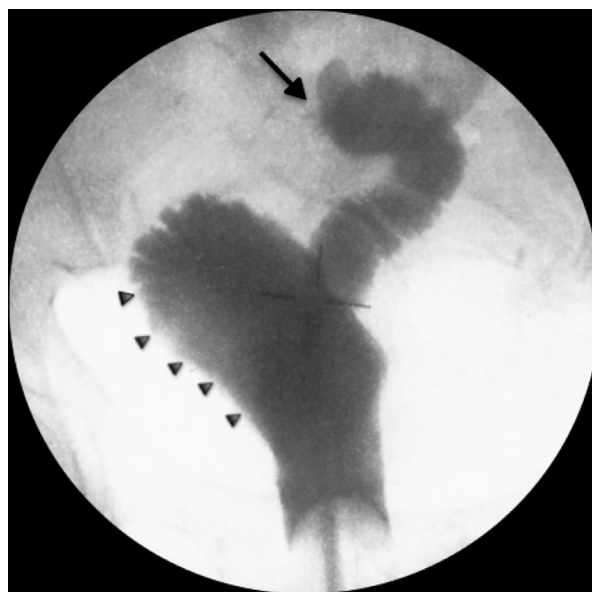

Figura 2 Pós-operatório: reservatório (setas pequenas) e ansa aferente (seta) após injeção retrógrada de contraste.

anastomose entre o reservatório e a bexiga após ampla incisão da mesma. Atendendo a que o trígono foi poupado nesse processo, a sensação de enchimento vesical apresentou-se mantida após a cirurgia, o que previne a eventual hiperdistensão do reservatório descrita em doentes pós-cistectomia e que pode acarretar consequências graves para o aparelho urinário superior⁷.

A preservação do colo vesical pode também facilitar o esvaziamento através do relaxamento voluntário desta estrutura; no presente caso, o doente havia sido previamente submetido a uma RTU-P cujo impacto, presumivelmente positivo, sobre o excelente *outcome* funcional é impossível de determinar. Apesar da utilização de vários tipos de neobexiga ortotópica ter sido descrita como forma de abordagem para pequenas bexigas cicatriciais pós-tuberculose genitourinária⁸, nos casos descritos na literatura uma cistectomia é geralmente realizada para excisão do tecido cicatricial de forma a evitar a sua interferência negativa no resultado funcional pós-operatório⁵, nomeadamente pela estenose da anastomose entre o remanescente da bexiga nativa e a neobexiga ileal. Na prevenção desta complicação, parece-nos essencial que a incisão na bexiga cicatricial seja o mais ampla possível (no caso descrito, desde a barra trigonal até ao limite anterior do colo vesical). A cistectomia da bexiga tuberculosa com substituição por neobexiga ortotópica foi também descrita no tratamento de doentes com dor suprapúbica persistente por *entrapment* da inervação vesical⁵.

Este é um grupo de doentes muito heterogéneo, com uma situação clínica incomum, pelo que há apenas pequenas séries publicadas que fornecem um nível de evidência muito baixo, não permitindo que se comprove a superioridade de uma técnica em relação a outra. Acima de tudo, o doente deve ser estudado corretamente, de forma a que o urologista possa propor a melhor solução para cada caso específico e discutir essa mesma proposta com o doente, que deve ser informado das vantagens e desvantagens da mesma.

Concluimos que, mesmo numa bexiga gravemente fibrótica e aparentemente desfuncionalizada, a preservação do tecido vesical remanescente pode contribuir para a otimização da continência, qualidade do esvaziamento e função erétil após cirurgia reconstrutiva. São necessários estudos comparativos para avaliar se esses potenciais benefícios ultrapassam os riscos dessa mesma preservação, pelo risco aumentado de obstrução infravesical funcionalmente significativa.

Responsabilidades éticas

Proteção de pessoas e animais. Os autores declaram que para esta investigação não se realizaram experiências em seres humanos e/ou animais.

Confidencialidade dos dados. Os autores declaram que não aparecem dados de pacientes neste artigo.

Direito à privacidade e consentimento escrito. Os autores declaram que não aparecem dados de pacientes neste artigo.

Conflito de interesses

Os autores declaram não haver conflito de interesses.

Referências

1. World Health Organization (Regional Office for Europe). Tuberculosis in the WHO European Region - Fact Sheet. Copenhagen, March 2015, [consultado 5 Ago 2015]. Disponível em: http://www.euro.who.int/_data/assets/pdf_file/0010/273169/WTBD_2015_FS_Final_ENG.pdf?ua=1.
2. World Health Organization. Estimates of TB and MDR-TB burden – Portugal., [consultado 5 Ago 2015]. Disponível em: <https://extranet.who.int/sree/Reports?op=Replet&name=%2FWHO.HQ.Reports%2FG2%2FPROD%2FEXT%2FTBCountryProfile&ISO2=PT&LAN=EN&outtype=html>.
3. Fløe A, Hilberg O, Wejse C, Løkke A, Ibsen R, Kjellberg J, et al. The economic burden of tuberculosis in Denmark 1998-2010. Cost analysis in patients and their spouses. *Int J Infect Dis.* 2015 Mar;32:183–90.
4. Eastwood JB, Corbishley CM, Grange JM. Tuberculosis and the kidney. *J Am Soc Nephrol.* 2001;12(6):1307–14.
5. Gupta NP, Kumar A, Sharma S. Reconstructive bladder surgery in genitourinary tuberculosis. *Indian J Urol.* 2008;24(3):382–7.
6. Studer UE, Ackermann D, Casanova A, Zingg EJ. Three years' experience with an ileal low pressure bladder substitute. *Br J Urol.* 1989;63:43–52.
7. Nam JK, Kim TN, Park SW, Lee SD, Chung MK. The Studer orthotopic neobladder: Long-term (more than 10 years) functional outcomes, urodynamic features, and complications. *Yonsei Med J.* 2013;54(3):690–5.
8. Singh V, Sinha RJ, Sankhwar SN, Sinha SM. Reconstructive surgery for tuberculous contracted bladder: Experience of a center in northern India. *Int Urol Nephrol.* 2011;43(2):423–30.