

Venografia e Cirurgia do Varicocele – a propósito de um caso clínico

Venography and Varicocele surgery – case report

Autores

Andrea Furtado¹, Bruno Graça², Pedro Bargão², Rui Abreu¹, Manuel Ferreira Coelho³

Instituições

¹ Interno do Serviço de Urologia, Hospital Prof. Doutor Fernando Fonseca E.P.E. e Faculdade de Ciências Médicas de Lisboa, Departamento de Anatomia

² Assistente Hospitalar do Serviço de Urologia, Hospital Prof. Doutor Fernando Fonseca E.P.E. e Faculdade de Ciências Médicas de Lisboa, Departamento de Anatomia

³ Assistente Graduado de Urologia Serviço de Urologia, Hospital Prof. Doutor Fernando Fonseca E.P.E. e Faculdade de Ciências Médicas de Lisboa, Departamento de Anatomia

Correspondência

Andrea Furtado – Hosp. Prof. Doutor Fernando Fonseca E.P.E. – IC 19, Venteira – 2720-276 AMADORA
E-mail: andrea.m.furtado@gmail.com

Data de Submissão: 27 de maio de 2012 | Data de Aceitação: 24 de junho de 2013

Resumo

Introdução: O varicocele é uma entidade nosológica cujo diagnóstico é fundamentalmente clínico. Casos há em que métodos complementares de diagnóstico podem assumir um papel determinante na sua terapêutica. Abordamos neste trabalho, a técnica de venografia aplicada ao tratamento cirúrgico de varicocele recidivado.

Caso Clínico: Relatamos o caso clínico de um jovem, de 21 anos de idade, com o diagnóstico clínico e ecográfico de varicocele bilateral recidivado, mais acentuado à direita. Após exclusão de patologia retroperitoneal optou-se pelo tratamento cirúrgico do varicocele direito com a adjuvância de venografia intra-operatória.

Conclusão: O mapear venoso conseguido através desta técnica urologia permitiu a correta flebologia e, por conseguinte, o sucesso terapêutico que se impunha.

Palavras-chave: Varicocele, recorrência, venografia.

Case Report: We report a case of a young man, 21 years of age, with bilateral recurrent varicocele, more exuberant at the right side. There was no evidence of retroperitoneal disease. Surgical treatment with intraoperative venography was performed.

Conclusion: The venous anatomy showed by the angiography allowed the correct and selective venous surgical ligation. Consequently, the surgical treatment was finally well succeeded.

Keywords: Varicocele, recurrency, venography.

Introdução

O varicocele é uma anomalia anátomo-funcional venosa caracterizada pela dilatação e tortuosidade das veias do plexo pampiniforme¹.

A sua etiologia apesar de multifactorial é tradicionalmente atribuída a um de três factores: aumento da pressão venosa renal esquerda, incompetência valvular da veia espermiática, ou refluxo de colaterais venosos, como as veias cremasterianas e pudendas, confluentes (directos ou indirectos) da veia ilíaca interna².

O diagnóstico do varicocele é fundamentalmente clínico e obedece a parâmetros classificativos. Assim, classifica-se o varicocele clínico em três diferentes graus: o Grau 1, afeto a varicoceles pequenos e só palpáveis com a manobra de Valsalva; o Grau 2, para varicoceles moderados e palpáveis sem manobra de Valsalva; e o Grau 3, para varicoceles objetiváveis à inspeção (com aspeto patognomónico de ‘bag of worms’ descrito por Dubin e

Abstract

Introduction: The varicocele is a nosological entity which diagnosis is essentially clinical. However, there are cases that require further examination. In these cases, the imaging methods can be helpful. In this paper we refer to the venography as adjuvant in the surgical treatment of recurrent varicocele.

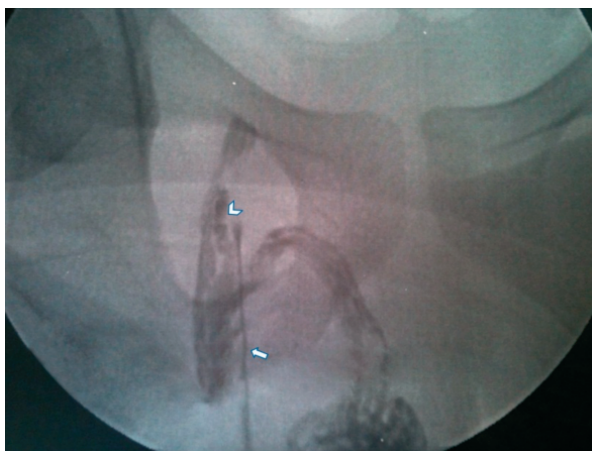


Figura 1 Fluxo colateral para a veia safena interna (seta) através da veia pudenda (cabeça de seta)

Amelar em 1970). Alturas há, em que o diagnóstico clínico é dificultado e, para estes varicoceles, designados subclínicos, os exames complementares de diagnóstico assumem protagonismo¹.

Atualmente, a venografia é uma técnica angiográfica reservada para o estudo anatómico/diagnóstico em situações de recorrência/persistência clínica do varicocele ou planeamento da sua embolização^{3,5}. É consensual entre os investigadores que, sendo a venografia a técnica com menor variabilidade inter-observador, a mesma seja a *gold standard* para o estudo anatómico do varicocele. Contudo, é importante ter em conta que casos de deficiente punção vascular e pressão inadequada na injeção de contraste, podem ser fatores limitadores dos resultados finais^{1,5}.

A abordagem utilizada no caso apresentado no presente artigo, foi a punção direta, intra-operatória, do segmento inguino-funcular do plexo pampiniforme.

Caso Clínico

O presente caso clínico é referente a um jovem de 21 anos de idade, com antecedentes de criptorquidia bilateral corrigida aos 5 anos de idade e laqueação alta das veias espermáticas bilateralmente (via laparoscópica) aos 19 anos. O doente recorre à consulta de urologia por queixas de orquialgia direita crónica, vespertina e desencadeada por esforços. Ao exame objectivo verificou-se que apresentava varicocele recidivado à direita e de grau 2. Os exames complementares de diagnóstico realizados para caracterizar esta recidiva foram o ecodoppler escrotal e o espermograma. A ecografia escrotal com estudo *doppler* não documentou assimetrias do volume testicular e confirmou refluxo venoso à direita (figura 1). O espermograma revelou oligoteratoastenozoospermia.

O doente foi proposto para cirurgia de Ivanissevich com venografia intra-operatória. A fluoroscopia

permitiu a identificação e laqueação da variante tributária da veia safena interna, via veia pudenda, para o plexo pampiniforme. Não foram registadas intercorrências quer durante o procedimento quer no pós-operatório.

Na avaliação pós-operatória o doente referiu melhoria da queixas álgicas e constatou-se a não existência de varicocele.

Discussão

O varicocele do latim *varix*: veia varicosa e do grego *kele*: cavidade, constitui uma alteração à normal drenagem venosa testicular. Esta situação pode ocorrer num dos cordões espermáticos ou em ambos, mas entre 85 a 95% dos casos envolve o lado esquerdo. A sua prevalência, na população masculina geral, ronda os 15%, e na população masculina subfértil os 35%. O pico de incidência ocorre após a puberdade^{4,5}.

A causa mais frequente é a insuficiência valvular da veia espermática; relatando-se em associação a este mecanismo, as condicionantes anatómicas: anastomose em 'T', entre as veias renal e espermática e o fenómeno de '*nutcracker*'. Numa menor percentagem dos casos pode assistir-se à existência de varicocele secundário a patologias tais como a hipertensão portal, neoplasias abdominais ou retroperitoneais e insuficiência cardíaca^{4,5}.

O varicocele pode apresentar-se por queixas álgicas, desconforto ou sensação de peso escrotal pós-ortostatismo prolongado ou esforços físicos, ou pode ser silencioso e só alvo de investigação à luz da subfertilidade de casais⁵.

O diagnóstico é fundamentalmente clínico e o tratamento, quando indicado, é cirúrgico, havendo também lugar para embolização percutânea de casos selecionados^{2,3,5}.

A recorrência/persistência pós-cirurgia oscila entre os 0,6% e os 45%, e é mais frequente nos doentes tratados em idade pediátrica. A persistência deve-se à existência de colaterais anastomóticos (periarteriais, inguinais, retroperitoneais e escrotais) que escapam às técnicas de laqueação retroperitoneal da veia espermática⁵. Estes colaterais são, então, os atores consagrados pela venografia.

A venografia, por cateterização pampiniforme, é uma técnica bem descrita na literatura urológica. Pode fazer-se, como no presente caso, através de abordagem funcular inguino-escrotal, introdução de cateter num dos elementos venosos do plexo pampiniforme, injeção de contraste e visualização dos colaterais tributários. Este procedimento, tem permitido, ao longo dos anos, a documentação de tributárias como as veias safena e femoral (via pudenda) e a veia epigástrica inferior (via cremasteriana).³

Neste caso, a angiografia pampiniforme possibilitou a documentação e tratamento do varicocele persistente pela existência de circulação anastomótica com a veia safena interna.

Demonstra-se assim, a importância desta técnica uro radiológica na abordagem integrada de doentes selecionados.

Bibliografia

1. Lee J, Binsaleh S, Lo K, Jarvi K. Varicoceles: The Diagnostic Dilemma. *J Androl* 2008; 29:143-46.
2. Moon KH, Cho SJ, Kim KS, Park S, Park S. Recurrent Varicoceles: Causes and treatment using angiography and magnification assisted subinguinal varicocelectomy. *Yonsei Med J* 2012; 53(4):723-28.
3. Gendel V, Haddadin I, Noshier JL. Antegrade-pampiniform plexus venography in recurrent varicocele: Case report and anatomy review. *World J Radiol* 2011; 3(7):194-8.
4. Bhosale PR, Patnana M, Viswanathan C, Szklark J. The inguinal canal: anatomy and imaging features of common and uncommon masses. *Radiographics* 2008; 28:819-35.
5. Wein AJ, Kavoussi LR, Novick AC, Partin AW, Peters CA.; *Campbell-Walsh Urology*, 10th ed., Saunders Elsevier Inc. 2011, pp631; pp3557.

Tumores Testiculares Bilaterais A propósito de dois casos clínicos

Bilateral Testicular Tumors – Concerning two case reports

Autores

João Pedro Peralta¹, Ricardo Godinho¹, Paulo Conceição², Mário Reis³, Carlos Rabaça³, Amilcar Sismeiro⁴

Instituições

¹Interno Complementar de Urologia do Serviço de Urologia do IPO de Coimbra

²Assistente Hospitalar do Serviço de Urologia do IPO de Coimbra

³Assistente Hospitalar Graduado do Serviço de Urologia do IPO de Coimbra

⁴Chefe de Serviço e Diretor do Serviço de Urologia do IPO de Coimbra

Correspondência

João Pedro Peralta – Serviço de Urologia do IPO de Coimbra, FG EPE – Av. Bissaya Barreto, 3000-075 COIMBRA
E-mail: joaopedroperalta@gmail.com

Data de Submissão: 5 de novembro de 2012 | Data de Aceitação: 29 de abril de 2013

Resumo

Introdução: Os Tumores de Células Germinativas do Testículo (TCGT) atingem sobretudo o adulto jovem. A sua incidência aumentou em 50% nos últimos anos nos países desenvolvidos, nomeadamente a variante Seminomatosa. São um dos tumores sólidos com melhor prognóstico, mesmo em doença avançada constituindo o paradigma do uso de terapêutica multimodal. Os fatores de risco conhecidos são criptorquidia, trauma, atrofia testicular, tumor testicular prévio e infertilidade.

Caso Clínico: Os autores descrevem dois casos clínicos de tumores bilaterais metácronos do testículo, com intervalos de tempo distintos para recidiva contralateral. Em todos os casos houve similaridade das variantes histológicas entre o tumor primário e a recidiva contralateral. Ambos os casos foram submetidos a terapêutica adjuvante após o primeiro tumor.

Conclusão: O objetivo deste trabalho visa alertar para a necessidade de um follow-up regular, rigoroso e prolongado, e para as inerentes complicações a esse facto, tendo por base o auto-exame físico, consciencializados de que o maior fator de risco para um TCGT contralateral é um tumor prévio.

Palavras-chave: Tumor testículo, bilateral, microlitíase testicular, biópsia testicular, metácrono.

Abstract

Introduction: Germ Cell Testis Tumors (GCTT) affect mainly young adults. The incidence increased

50% in recent years in developed countries, particularly the seminoma variant. They are solid tumors with very good prognosis, even in advanced disease and are the paradigm of the need of multimodal therapy. The known risk factors are cryptorchidism, trauma, testicular atrophy, prior testicular tumor, and infertility.

Case Report: We describe two case reports of bilateral testis tumors, metachronous, with different time intervals for contralateral recurrence. In all cases, the same histological variants were detected in the primary tumor and contralateral recurrence. Both patients underwent adjuvant therapy after the first tumor.

Conclusion: This work aims to highlight the need for a regular follow-up, rigorous and prolonged, and the complications inherent to this fact, making use of self-examination as an important part of it, and made aware that the greatest risk factor for a contralateral tumor is a prior GCTT.

Key-words: Bilateral, testis tumors, testicular microlithiasis, testicular biopsy, metachronous

Introdução

Os Tumores do Testículo, que em 95% são da linha germinativa (TCGT), atingem sobretudo o adulto jovem. Apesar de raros a sua incidência tem aumentado nos últimos anos, sobretudo nos países desenvolvidos sendo atualmente de cerca de 3-6 por 100000habitantes.^{1,2,3} Os fatores de risco conhecidos para os tumores do testículo incluem, criptorquidia, trauma, atrofia testicular, tumor testicular prévio, infertilidade, manipulações hormonais e