

# Cirurgia poupadora de órgão em massa testicular bilateral - quisto epidermóide

*Organ preserving surgery in bilateral testicular mass - epidermoid cyst*

**Autores:**

Artur Palmas<sup>1</sup>, Pepe Cardoso<sup>2</sup>, Júlio Fonseca<sup>2</sup>, Lucília Gonçalves<sup>3</sup>

**Instituições:**

<sup>1</sup>Interno do Complementar de Urologia do Hospital Prof. Doutor Fernando Fonseca EPE

<sup>2</sup>Assistente Graduado de Urologia do Hospital Prof. Doutor Fernando Fonseca EPE

<sup>3</sup>Assistente Graduado de Anatomia Patológica do Hospital Prof. Doutor Fernando Fonseca EPE

**Correspondência:**

Artur Palma

Hospital Professor Doutor Fernando Fonseca, E.P.E.

IC19

E-mail: palmas.artur@gmail.com

Data de Submissão: 23 de Outubro de 2011 | Data de Aceitação: 08 de Fevereiro de 2012

## Resumo

**Introdução:** O quisto epidermóide do testículo é uma lesão benigna testicular pouco comum. Representa cerca de 1% a 2% de todas as massas testiculares e a sua ocorrência bilateral é muito rara.

**Caso clínico:** Reportamos o caso de um doente de 21 anos com quisto epidermóide bilateral do testículo, submetido a cirurgia poupadora de órgão bilateral, através de abordagem inguinal após exame extemporâneo.

**Discussão:** Discutimos ainda o diagnóstico e a abordagem deste tipo de lesões.

**Palavras-chave:** Quisto epidermóide, orquidectomia parcial.

## Introdução

O tratamento padrão de massas palpáveis intra-testiculares é a orquidectomia radical, tendo em conta que a grande maioria destas lesões são de natureza maligna. No entanto, em lesões bilaterais, está definida a orquidectomia parcial, numa tentativa de evitar o anorquidismo destes doentes<sup>1</sup>.

Os quistos epidermóides do testículo são lesões benignas, sem potencial metastático, que são frequentemente diagnosticadas entre a 2<sup>a</sup> e a 4<sup>a</sup> década de vida e representam cerca de 1% de todas as lesões tumorais daquele órgão<sup>2</sup>. A sua apresentação bilateral é ainda mais rara, sendo a cirurgia poupadora de órgão a recomendada neste tipo de lesão<sup>3</sup>.

## Abstract

**Introduction:** *Epidermoid cyst of the testis is an uncommon benign testicular tumor. It accounts for about 1% to 2% of all testicular masses and bilateral occurrence is very rare.*

**Clinical case:** *We report the case of a 21-year-old male with bilateral epidermoid cysts of the testis, treated with bilateral testicular sparing surgery, through an inguinal approach after intraoperative frozen section.*

**Discussion:** *We also discuss the diagnosis and management of epidermoid cyst of the testis.*

**Keywords:** *Epidermoid cyst, partial orchietomy.*

## Caso clínico

Doente do sexo masculino, 21 anos, referenciado por massa testicular esquerda não dolorosa de aparecimento recente. No exame objectivo, constatou-se à palpação massa testicular esquerda, centimétrica, dura e deformando o contorno testicular, assim como massa testicular direita, infra-centimétrica, dura e fazendo corpo com este. Ecograficamente apresentava, ao nível do testículo esquerdo, uma lesão hipocóide volumosa com 11,8 x 15,4 mm, heterogénea com ecos concêntricos, de localização hilar, que deformava o contorno do testículo. A avaliação com *power doppler* não revelou aumento de vascularização peri ou intra-lesional (figura 1). Ao nível do testículo direito em localização para-hilar, observou-se formação hipolucente,

bem delimitada, com 7,9 x 9,5 mm, sem aumento da vascularização marginal. Apresentava varicocele à esquerda, grau II, refluxivo e TC torácica e abdomino-pélvica sem alterações. Analiticamente, não apresentava alteração dos marcadores tumorais e o espermograma revelava normozoospermia. Procedeu-se à criopreservação pré-cirúrgica. Ambos os testículos foram abordados por via inguinal, com utilização de isquemia quente (figura 2), o exame extemporâneo revelou quisto epidermóide bilateralmente (figura 3), procedendo-se à orquidectomia parcial bilateral e cura cirúrgica de varicocele à esquerda. A avaliação anatomo-patológica definitiva confirmou o diagnóstico de quisto epidermóide bilateral. Actualmente com um seguimento de 12 meses, o doente encontra-se clinicamente bem, sem alterações analíticas, ecograficamente sem alterações estruturais, com testículo esquerdo de menores dimensões (2,35 cm de maior diâmetro) (figura 4) e normozoospermico.

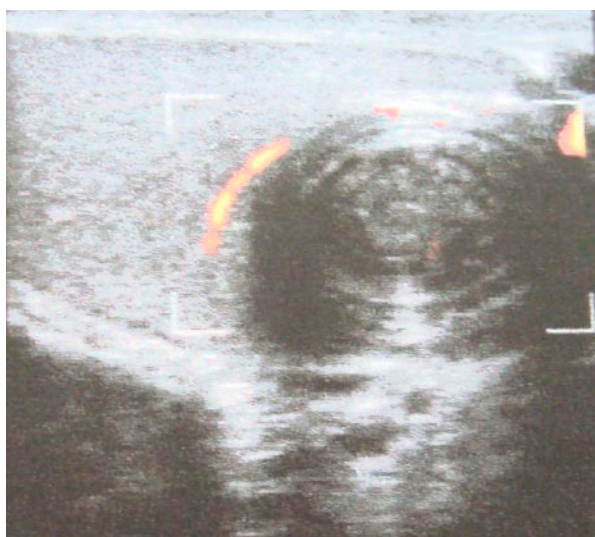


Figura 1) Imagem ecográfica de quisto epidermóide

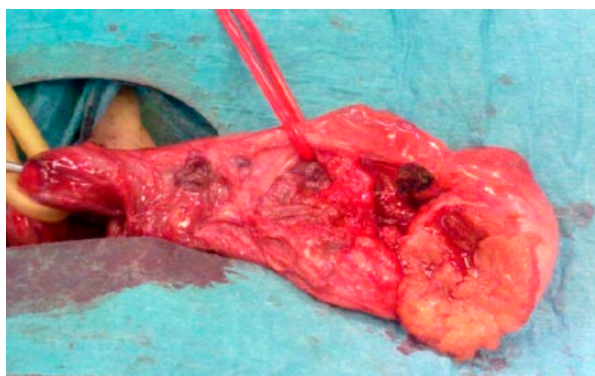


Figura 2) Orquidectomia parcial à esquerda

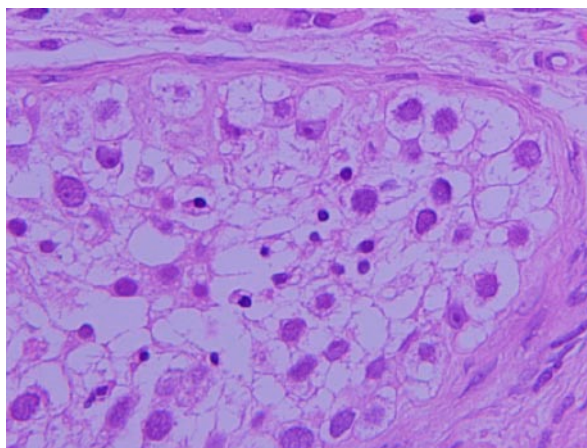


Figura 3) Exame anatomo-patológico, onde se evidencia a presença de queratina e material amórfio, envolto numa cápsula fibrosa.

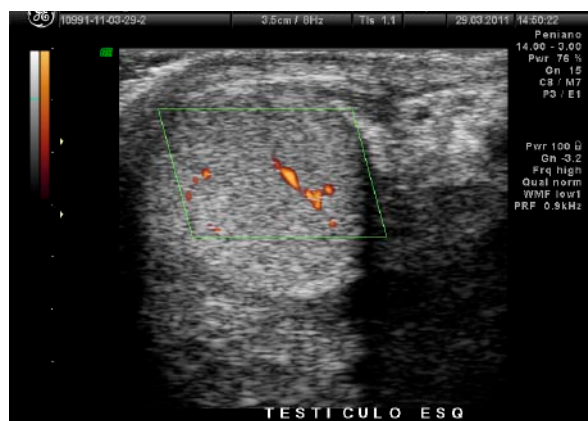


Figura 4) Imagem ecográfica do testículo esquerdo aos 12 meses pós-operatório

## Discussão

O quisto epidermóide do testículo foi reportado pela primeira vez por Dockerty e Priestly em 1942<sup>4</sup> e mais de 200 casos foram reportados até à data. As dimensões dos quistos epidermóides intratesticulares variam entre 0,5 cm e 10,5 cm, com um diâmetro médio de 2 cm. O testículo direito encontra-se ligeiramente mais envolvido que o esquerdo, e a sua ocorrência bilateral é rara<sup>3</sup>. Apresentam-se normalmente como massas indolores, de contornos regulares e consistência aumentada, localizada profundamente ao nível do parênquima testicular. A sua detecção é normalmente feita através de auto-examinação ou num exame físico de rotina. Os doentes normalmente encontram-se assintomáticos e com os marcadores séricos tumorais normais.

Mais de 85% dos quistos epidermóides ocorrem em doentes entre a segunda e a quarta década de vida<sup>5</sup>, sendo o diagnóstico feito na maioria dos casos após a orquidectomia radical.

A hipótese histológica prevalente sobre a origem dos quistos epidermóides, é a origem nas células germinativas, sendo a representação de um teratoma monodermal benígno.

Price<sup>6</sup> estabeleceu os critérios histológicos diagnósticos destas lesões, correspondendo a lesões intraparênquimatosas, preenchidas por queratina e material amorfo, envolto numa cápsula fibrosa, com uma face interna de epitélio escamoso<sup>7</sup>.

A ultrassonografia é o principal meio diagnóstico na avaliação imagiológica de massas testiculares, revelando neste tipo de lesões, uma massa bem circunscrita, hipocóide com margens hipocóides e *debrum* intralesional. Estas lesões são normalmente solitárias e uniloculares, no entanto, nem sempre as características ecográficas destas lesões permitem suportar um diagnóstico, como foi o caso desta lesão.

Tendo por base uma avaliação pré-operatória com história clínica, marcadores tumorais e ultrassonografia, podemos seleccionar um grupo de lesões passíveis de serem abordadas através de cirurgia poupadora de órgão. No entanto esta abordagem depende de um exame extemporâneo com acuidade na exclusão de lesões malignas.

Assim em doentes com lesões testiculares bilaterais, deve-se levantar a suspeita de lesões de natureza benígna, como no presente caso de quisto epidermóide bilateral, e suportar uma tentativa de preservação testicular. A ultrassonografia *doppler* representa um meio de diagnóstico fiável nestas lesões, no entanto, deve-se proceder a uma abordagem inguinal para a eventual necessidade de orquidectomia bilateral e exame extemporâneo para confirmação da natureza da lesão.

## Referências

1. Passarella M, Usta MF, Bivalacqua TJ, et al. Testicular-sparing surgery: a reasonable option in selected patients with testicular lesions. *BJU Int* 2003; 91: 337-40.
2. Shenoy V, Triest WE, el-Bash O. Bilateral epidermoid cysts of the testis: report of a case with presaervation of 1 testis. *J. Urol* 1995; 153: 1933-4.
3. Docal I, Crespo C, Pardo A, et al. Epidermoid cyst of the testis: a case report. *Pediatr Radiol* 2001; 31: 365-7.
4. Dockerty JP, Priestly JT. Dermoid cysts of the testis. *Urology* 1942; 17: 560-2.
5. Shah KH, Maxted WC, Chun B. Epidermoid cysts of the testis. Areport of three cases and an analysis of four cases from the world literature. *Cancer* 1981; 47: 577-82.
6. Price EB Jr. Epidermoid cysts of the testis: a clinical and pathological analysis of 69 cases from the Testicular Tumor Registry. *J Urol* 1969; 102: 708-13.
7. Manivel JC, Reinberg Y, Niehans GA, et al. Intratubular germ cell neoplasia in testicular teratomas and epidermoid cysts: correlation with prognosis and possible biologic significance. *Cancer* 1989; 64: 715-20.